

Медленнопрогрессирующий, абортивный и обратимый боковой амиотрофический склероз

Глеб Николаевич Левицкий, врач невролог, врач функц. диагностики. Кандидат медицинских наук. Директор ООО Клиника Глеба Левицкого с частным центром БАС, Москва

Прогрессирование БАС

- БАС является прогрессирующим , неизлечимым заболеванием, значимо укорачивающим жизнь
- В то же время 10% больных живут дольше 5 лет, 5% больных живут дольше 10 лет, 1-2% - более 10 лет
- БАС в 10% случаев является генетическим, в 85% - негенетическим
- Известны случаи остановки заболевания, абортивный БАС, а также случаи улучшения (обратимый БАС)- примерно 60 случаев

Методики определения прогрессирования

- Шкала ALSFRSR, измерение силы мышц, глобальное впечатление
- ALSFRSR – вопросы о речи, глотании, самообслуживании, движениях, дыхании
- Менее 12 баллов в год – медленное, более 12 баллов в год – быстрое прогрессирование
- На раннем этапе и при однократной оценке прогрессирование определеить точно сложно, необходимо это делать через 3 и 6 месяцев, иногда нет уверенности в сроках начала болезни
- Для БАС при частой оценке прогрессирования раз в 3 мес характерно наличие «плато», эпизодов «улучшений», сменяющихся ухудшением

	ALSFRS-R	total MRC	CGI
Baseline to 3-month	26.14%	28.81%	74.57%
3-month to 6-month	21.19%	21.19%	64.41%
6-month to 9-month	23.73%	16.95%	66.10%
9-month to 12-month	19.49%	13.56%	66.95%
Baseline to 6-month	16.95%	13.56%	53.39%
Baseline to 9-month	9.32%	6.78%	34.74%
Baseline to 12-month	5.93%	4.24%	22.98%

Вариабельность прогрессирования БАС

- В случайной выборке

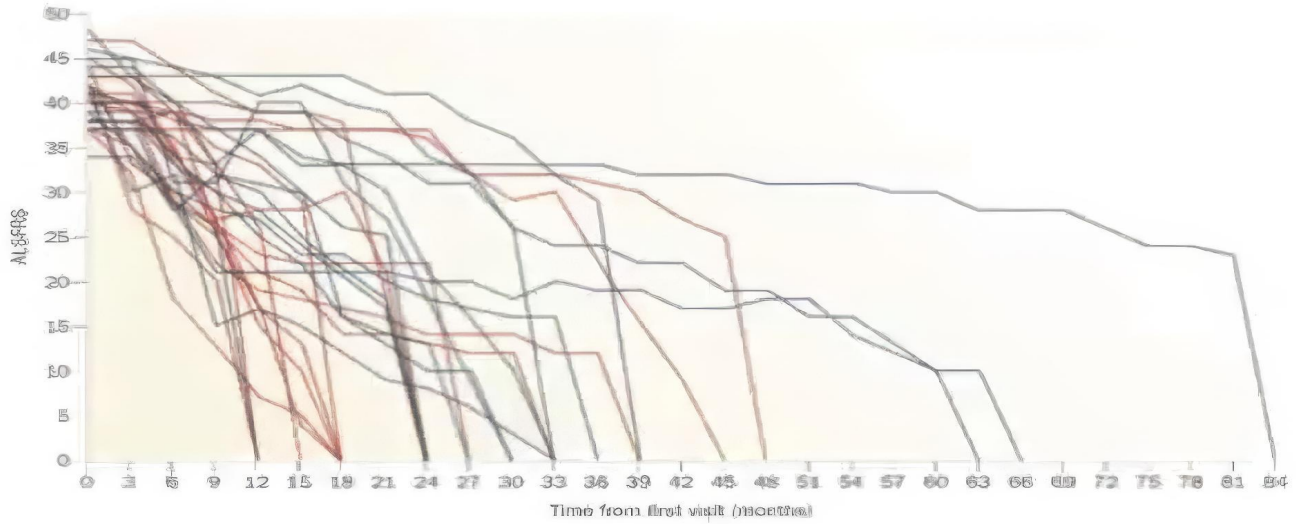

БАС 2 года на плацебо

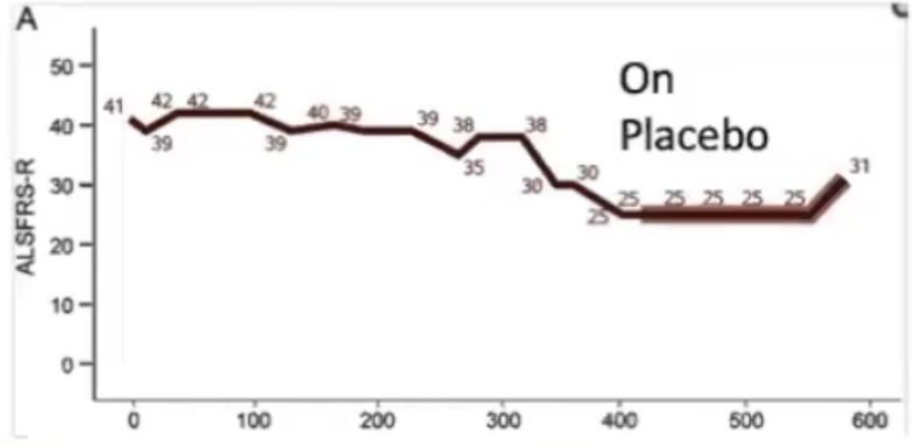

Медленнопрогрессирующий генетический БАС

- 1) Ген СОД1: E21G, G37R, G41D, H46R (детский БАС), D 90A, G93A, G93V, G93C, I104F, I115N, L144S, L144F

- D90A – гомозиготная мутация со «скандинавским гаплотипом» ведет к крайне медленному прогрессированию, родственники – бесимптомные гетерозиготы; D90A гетерозиготная с нескандинавским гаплотипом - типичные быстрое прогрессирование; в настоящее время нами выявлены больные с мутацией D90A в гомозиготном состоянии с нескандинавским гаплотипом и типичным быстрым прогрессированием в России, Узбекистане, Казахстане, Таджикистане

Медленнопрогрессирующий генетический БАС

- Впервые в России гомозиготная мутация D90Ac крайне медленным прогрессированием выявлена Ниной Ивановной Левицкой. Завтра ей могло бы исполниться 89 лет. Описано сочетание болезни с дегенерацией спиноцеребеллярных трактов.



Медленнопрогрессирующий генетический БАС

- Другие гены: 1) ALS2 – ювенильный МП БАС . Аутосомно-рецессивный (АР). Впервые описан в Тунисе в 1999. Данный ген также вызывает НСП
- 2) DCTN1 – медленный. Тип наследования не определен. также сочетание с паркинсонизмом
- 3) FUS – аутосомно-доминантный (АД), есть случай обратимого БАС, раннее начало, редко МП. Сочетание с эссенц. тремором
- 4) KIF5A, АД. МП. Данный ген также вызывает ШМТ и НСП
- 5) MATR3 – АД. МП. Сочетание с ЛВД, миопатией

Медленнопрогрессирующий Генетический БАС

- 6) OPTN(оптиневрин). МП. АД, АР. Сочетание с открытоугольной глаукомой
- 7) SETX (сентаксин). МП. Ад. АР. Раннее начало. Также мутации в данном гене ассоциированы с СЦА, моторной невропатией
- 8) SPG11. МП, АР. Иногда раннее начало. Мутации этого гена вызывают НСП

Другие формы болезни мотонейрона

- 1) ПМА (прогрессирующая мышечная атрофия) – начало с ног, в разном возрасте, МП, диагноз ставится через 4 года после начала при наличии генерализованной денервации и поражения исключительно периф.мотонейрона. Возможна легкая бульбарная симптоматика. Есть семейные формы, у других членов семьи БАС. ПМА
- 2) Первичный боковой склероз.(ПБС). Начало с ног, в разном возрасте, МП. Диагноз ставится через 4 года после начала при наличии вовлечения только пирамидного тракта и отсутствии генетических факторов. Возможна легкая бульбарная симптоматика. Нет семейных форм.

Лобно-височная деменция с симптомами БАС

- 1) превалирует в дебюте клиника лобно-височной деменции разной степени выраженности и разных видов (поведенческий, семантический. Смешанный)
- 2) Симптомы БАС – гипотрофии первых межкостных промежутков, другие гипотрофии, фасцикуляции, снижение/повышение рефлексов, пирамидные знаки есть, но не прогрессируют
- Медленное прогрессирование ЛВД

Абортивный и обратимый БАС

Упоминания в литературе:

1) New York Grune and Stratton 1969; 1990-208
2) Arch Neurol 1972;27:269-270
3) Mayo Clinic Proc 1976; 51:537-541
4) Neurology 1991: 41: 1541- 1544
5) Rinsho Shinkeigaku 2000;40: 1090-1095
6) J Neurol Res 2013;3:40-41
7) Stem Cells 2012;30:1144-1151
8) Muscle and Nerve 2014:49:455-457

Документирование случаев

- 1) Анамнез, неврологический статус,электромиография, исключение других заболеваний
- 2) Прогрессирование от мышечной слабости до инвалидности
- 3) Восстановление функций, например:

- Зависимость от ИВЛ – снят с ИВЛ
- Сделана гастростома, но глотание восстановилось
- - Замедление и затем восстановление речи
- -Был в коляске, затем стал ходить
- -Нарушение самообслуживание, которое ушло

Почему мы считаем случаи абортивными/обратимыми

- Случаи хорошо документированы, исключены другие заболевания
- 4% - семейный анамнез
- Полиомиелитоподобное течение по данным игольчатой ЭМГ

60 пациентов

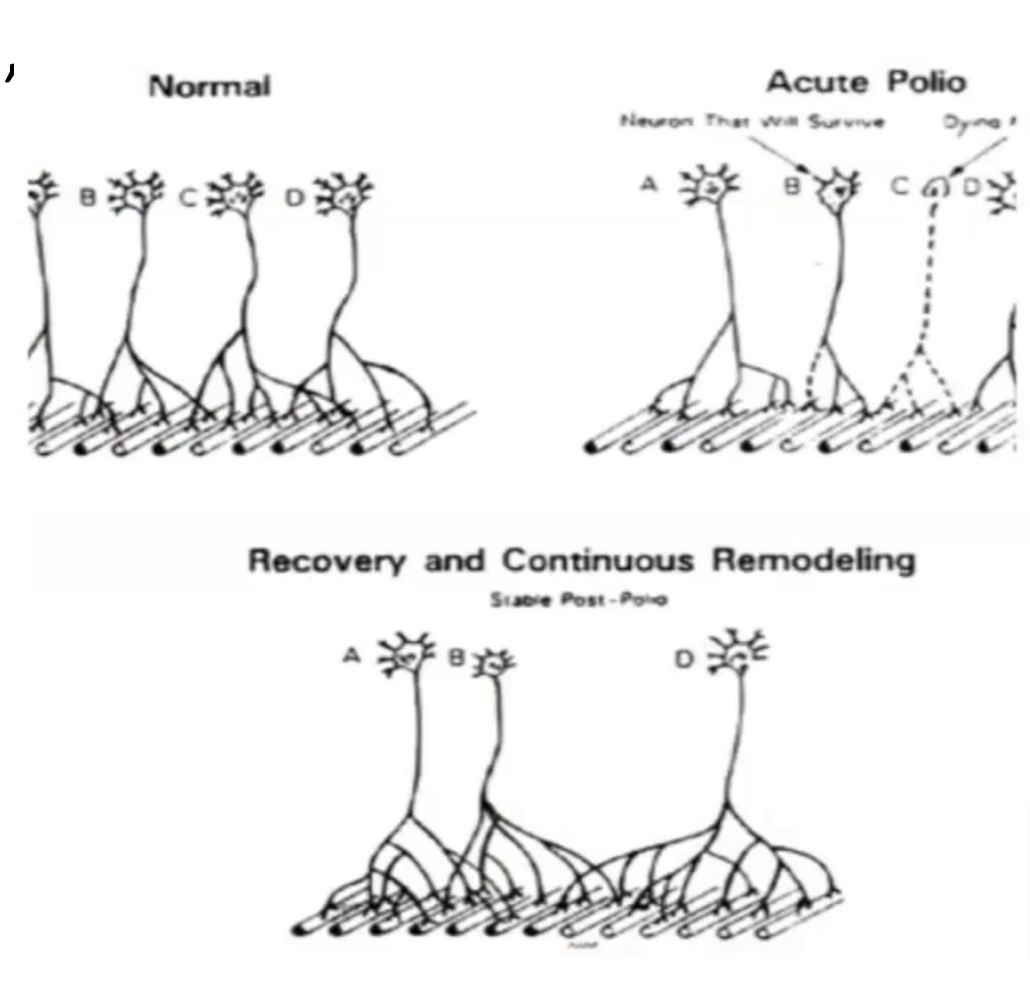

Особенности группы обратимого БАС

- 1) Реже в сочетании с психическими заболеваниями, другими неврологическими заболеваниями
- 2) Чаще при приеме витамина Д
- 3) Чаще при занятии столярным делом
- 4) Более 20% пациентов с ОБАС принимали витамин В12, видатмин Д, коэнзим Q10, витамин Е, омега 3 жирные кислоты
- 5) Нет связи с полом, возрастом, употребьленитем кофе, алкоголя, курением, занятиями спортом или регулярными физическими упражнениями, травмами головы и шеи, электротравмой
- **В 14% случаях гомозиготный полимфорфизм IGFBP7 rs4242007 , инактивирующий инсулиноподобный фактор роста, планируется испытание ГИДРОКСИ-БЕТА-МЕТИЛБУТИРАТА**

Объяснения обратимого БАС

- 1) «Синдромы БАС» (другие заболевания), паранеопластический синдром, лихорадка Западного Нила с БДН
- 2) Эндогенный саногенетический механизм, который преодолевает болезнь
- 3) Прием определенных веществ (препаратов, биодабовок)

- Нет единого механизма «излечения», скорее всего много индивидуальных механизмов

Собственные примеры обратимого БАС

– пациент К., Москва (обратимый БАС) пациент с похудением правой большой грудной мышцы, слабость в дельтовидной мышцы. Рефлексы Бабинского, живые рефлексы. Генерализованная скудная спонтанная активность, замедление ВЦМП на ТКМС. Через год после приема рилузола симптоматика регрессировала. Проверен на Лихорадку Западного Нила, антинейрональные антитела, онкопоиск по органам, антиганглиозидные антитела. Продолжает пить рилузол. Самообслуживание в норме

пациент из Красногорска, рецидивирующий БАС через много лет. Врач невролог, главврач подмосковной поликлиники. В 1978 году появилась атрофия первого межкостного промежутка. Фасцикуляции, гиперрефлексия, которые через год исчезли. В 2006 развился бульбарный БАС, сегментарно-ядерный вариант

- пациентка З.,Москва,(абортивный БАС). Проверено абсолюитно все, имеется нижний вялый парапарез 3-4 балла, симптомы Баьбинского, генерализованная скудгная спонтанная активность, замедление ВЦМП на ТКМС. Через год болезнь «остановилась», прогрессирования нет
-

Собственные случаи абортивного БАС продолжение

- пациент поступил в клинику Сеченовского университета из Владимирской области, тетрараперз, бульбарные нарушения, дыхательная недостаточность. Атрофии первых межкостных промежутков, гиперрефлексия, симптомы Бабинского. СОЭ 100, боли в животе. Колоноскопия - болезнь Крона, возникла перформация толстого кишечника. После операции и после кларитромицина, этамбутола и рифампицина – теарпия микробных возбудителей болезни Крона Mycobacterium paratuberculosis, M. avium - снят с ИВЛ, уменьшение парезов, случай лпубликован вместе с 3мя другими случаями регресса БАС после лечения противотуберкулезными препаратами (совм. С проф. Ольгой Зиновьевой)

Pierce E.S., Barkhaus P., Beauchamp M., Bromberg M., Carter G.T., Goslinga J., Greeley D., Kihuwa-Mani S., **Levitsky G**., Lund I., McDermott C., Pattee G., Pierce K., Polak M., Ratner D., Wicks P., Bedlack R. ALSUntangled #66: antimycobacterial antibiotics. Review // Amyotrophic Lateral Sclerosis and Frontotemporal Degeneration. 2023. Vol. 24, No. 5-6. P. 539-543. DOI: 10.1080/21678421.2022.2104650. Epub 2022 Aug 1.

- пациент с Лихорадкой Западного Нила из ГКБ Ерамишанцева (титр антител 10000, за границу выезжал 10 лет назад), в клинике атрофия первых межкостных промежутков. Тетрапарез 4 б, симптомы Бабинского, дыхательная недостаточность, помещен на ИВЛ, после ВВИГ снят с ИВЛ

СПАСИБО!

